# ADAMANTINOMA SOLIDUM

INAUGURAL-DISSERTATION

ZUR

ERLANGUNG DER DOKTORWÜRDE

DER

HOHEN MEDIZINISCHEN FAKULTÄT DER UNIVERSITÄT BASEL

VORGELEGT VON

**ARTHUR HERKERT**
PRAKT. ZAHNARZT AUS BASEL

MIT 7 ABBILDUNGEN AUF TAFEL 1—4

**WIESBADEN**
VERLAG VON J. F. BERGMANN
1914

Von der medizinischen Fakultät Basel genehmigt auf Antrag von Professor Dr. F. de Quervain.

Druck der Königl. Universitätsdruckerei H. Kurtz A. G., Wü.

MEINEN LIEBEN ELTERN

IN DANKBARKEIT

GEWIDMET.

Digitized by the Internet Archive
in 2026

https://archive.org/details/IA41546707_0105

Einer dieser ziemlich seltenen, zentralen Kiefertumoren kam 1911 in der Baseler Chirurgischen Klinik zur Operation.

Diese Beobachtung und die histologische Untersuchung der Geschwulst bilden die Grundlage vorliegender Arbeit.

Am 15. VII. 1911 trat die 49jährige Frau Th. zur Behandlung in die hiesige Chirurgische Klinik ein.

Anamnese: Vor 15 Jahren liess sich Patientin im Unterkiefer links einen (vermutlich ersten) Molaren extrahieren. Die Wurzeln sollen trotz mehrfachen Versuchs der Entfernung getrotzt haben. Die Alveole schloss sich durch Überhäutung; keine Schmerzen mehr.

Auf dies Trauma führt die Patientin die Entstehung der Kiefergeschwulst zurück, die sich in der Nachbarschaft später entwickelte.

Im Frühjahr 1911 erhielt Patientin vollständige untere Prothese, stellte sich dann einige Wochen wieder bei ihrem Zahntechniker, da die Platte durch eine Geschwulst in der Gegend des unteren linken zweiten Molaren emporgehoben wurde.

Bei Sondenuntersuchung stiess der Dentist auf einen harten per[illegible]en im Tumor; darauf entfernte er an Stelle der vermuteten [illegible]inen retinierten Zahn mit stark missbildeter Wurzel. An dem [illegible]afteten viele fadenförmige Gewebsfetzen. Patientin hatte erst [illegible]urz vor der Extraktion die umschriebene Vorwölbung des Kiefers [illegible]Mundhöhle und nach aussen beachtet, also erst einige Monate [illegible] Gleichzeitig traten Schmerzen auf (nicht neuralgi-

[illegible]enanamnese zeigt nichts Besonderes.

[illegible] J[illegible] 1911: Schwächlich gebaute Frau. Kein [illegible]von Rachitis. Beide Kiefer zahnlos. Am linken

Unterkiefer ungefähr in der Mitte des horizontalen Astes gut walnussgrosser Tumor, über dem die Haut verschieblich. Der First des Alveolarfortsatzes im Gebiete des Tumors emporgehoben und leicht blutend, da die Gingiva hier stark entzündet ist, wahrscheinlich durch den Druck der emporgehobenen Prothese. Kieferklemme und Drüsenschwellungen fehlen.

Tafel 4. Das Röntgenbild ergibt an oben erwähnter Stelle der Mandibula eine scharf umschriebene Aufhellung des Knochens von ovaler, nach vorn zu abgeplatteter Gestalt. Der Längsdurchmesser des Tumors liegt in der Achse des horizontalen Unterkieferastes. Der hintere, obere Pol zeigt starke Aufhellung im Vergleiche zum vorderen, der leicht eingebuchtet erscheint.

Fleckige Schatten nehmen das Zentrum des Tumorbildes ein; wie es sich später herausstellte sind dieselben durch besonders ausgedehnte, körnige Verkalkung an dieser Stelle bedingt. Im ganzen bekommt man durch das Röntgenbild den Eindruck, dass es sich wohl um eine gutartige Geschwulst handelt; da dieser zentral im Kiefer ruhende Tumor überall gegen die Umgebung scharf abgegrenzt erscheint und die sehr dünne, äussere Knochenwand gleichmässig vorgetrieben wurde, ohne vom Tumorgewebe durchbrochen zu werden.

Therapie: Operation am 6. Juli 1911 durch Herrn Prof. de Quervain.

Bei Lokalanästhesie Hautschnitt längs des unteren Randes des Unterkieferastes.

Ablösen der Haut vom Knochen. Heraussägen des Tumors mit der Zirkularsäge unter Belassung einer Knochenspange am unteren Kieferrand. Unterbindung der Art. alveolaris inf. Herausziehen des Nerv. alveolaris inf. Naht der Schleimhaut und Hautwunde. Kompressionsverband.

10. Juli: Schwellung und Facialis parese.

20. Juli: Wunde heilt per primam mit Ausnahme zweie
Stellen, die etwas sezernieren, weil sie mit der Mundhöhle in
kommunizieren.

26. Juli: Nur noch geringe Sekretion; Er
aus der Mundschleimhaut. Schwellung vo
Nasolabialfalte links noch etwas verstrichen, sonst ab
stark zurückgegangen. Mundschleimhaut noch
fest, keine Druckempfindlichkeit, Sprach

Nachuntersuchung 1. Septe

der Operation): Die Operationsnarbe ist etwas eingezogen, hindert aber in keiner Weise die Kaubewegungen, welche vollständig erhalten sind. Von aussen ist der Knochendefekt leicht abzutasten, die restierende Knochenspange erscheint reichlich funktionskräftig.

Der Alveolarfortsatz der linken Unterkieferhälfte ist vollständig resorbiert, die Wangenschleimhaut geht direkt über auf den früheren First des Prozessus alveolaris.

Es ist keine Druckempfindlichkeit des operierten Kieferteiles auszulösen. Irgendwelche Zeichen eines Rezidives lassen sich nicht nachweisen.

Beschreibung der entfernten Geschwulst: Dieselbe misst $5^1/_2 \times 3 \times 3$ cm. Von der Konsistenz dieser flachhöckerigen Geschwulst kann man sich vom Alkoholpräparat kein richtiges Urteil bilden, da dieselbe sich verändert haben kann, doch erscheint sie auch jetzt noch recht dicht und derb.

Das durch einen Längsschnitt halbierte Präparat erweist sich nicht als homogen, vielmehr sehen wir in das graue Tumorgewebe eingestreut zahlreiche, knochenharte gelbliche Konkremente, die gegen die Mitte des Tumors an Zahl und Umfang zunehmen; ja an Stelle des früheren First des Alveolarfortsatzes, in welcher der retinierte Zahn vermutlich eingelagert gewesen ist, lassen sich bis erbsengrosse Konkremente von drusig-höckeriger Oberfläche entfernen.

Unter der Lupe entwickelten diese Krümmel mit Salzsäure zusammengebracht reichlich Gasbläschen; sie erweisen sich demnach als zum grössten Teil aus kohlensaurem Kalk bestehend.

Der die Geschwulst umschliessende Knochen ist lingual und bukkalwärts zum Teil durch die andrängenden Tumormassen papierdünn. Ein Alveolarfortsatz ist nicht zu erkennen, derselbe ist ganz in der Geschwulst aufgegangen und nur noch die Mundschleimhaut liegt dem Tumor

sser an einer kleinen Stelle des hinteren Poles zeigt der Tumor
Verbindung mit der Knochenkapsel.
k pathologischen anatomischen Institut durch Herrn
nach der nommene mikroskopische Untersuchung ergab
vor der Operation
scher Natur). besteht aus fibrillärem Bindegewebe. Die Kerne sind
Die Fami weise sehr spärlich vorhanden. In diesem
Status a e und grosse Kalkkugeln und Kalkspiesse;
Anhalt für Residuen en, in einer bis zwei Reihen.

Darin liegen die kleinsten Verkalkungen, so dass es den Anschein hat, sie hätten alle von den Epithelnestern ihren Ausgang genommen. Die Zellen waren dann an den Stellen der grossen Verkalkungen sekundär zugrunde gegangen.

Der Tumor ist wie ein psamomartiger gebaut.

Die Diagnose Odontom lässt sich nicht ausschliessen, trotzdem die typischen Schmelzbildungen im vorliegenden Material nicht nachzuweisen sind."

Mikroskopische Untersuchung. Zur weiteren mikroskopischen Untersuchung schnitt ich an sechs verschiedenen Stellen des Tumors Stücke heraus. Die in Zelloidin eingebetteten Schnitte ergaben recht mannigfache Bilder, die zu deuten nicht immer leicht waren, trotz den verschiedensten angewandten Färbemethoden.

Der ganze Tumor ist von einer bald dünneren, bald etwas breiteren bindegewebigen Kapsel umhüllt, von welcher unter allen denkbaren Winkeln Züge von Bindegewebe nach dem Zentrum des Tumors ziehen, ein ausgedehntes Maschensystem bildend.

In den Zwischenräumen dieses Netzes liegt das eigentliche Geschwulstgewebe, das aber meist schon so verändert erscheint, dass wir nicht ohne weiteres auf seine Natur schliessen können.

Für das Verständnis der Art der Entwickelung und der Besonderheiten vorliegenden Tumors scheinen ganz besonders Schnitte aus den mittleren oberen Partien desselben geeignet. Abb. 1 u. 2 Tafel 1.

Hier sehen wir das Mundschleimhautepithel dicke Fortsätze in die Tiefe senden, die kolben- ja glockenförmig sich erweitern; die einzelnen Epithelzellen erleiden dabei eine tumorwärts zunehmende regressive Umwandlung, welche als typisches Merkmal dieses Tumors aufzufassen ist. Die mittleren Zellenlagen dieser Fortsätze werden von polygonalen Zellen eingenommen, welche durch zahlreiche Interzellularbrücken miteinander in Verbindung stehen. In tieferen Lagen treffen wir einige dieser Riffzellen stark aufgequollen, der Zelleib ist blasse, [illegible] an Stelle des grossen bläschenförmigen Kernes blieben nur noch [illegible], stark färbbare Chromatinschollen. In noch tieferen Lagen stossen wir auf grosse, kugelige Zelleiber; das Protoplasma hat sich noch weiter aufgehellt und die Interzellularbrücken, sowie die Kerntrümmer sind vollständig verschwunden. An die Peripherie dieser homogenen Protoplasmakugeln lagern sich die übrigen Zellen konzentrisch zusammen, nachdem sie ihre polygonale Gestalt verloren haben, und nun langgezogen schalenförmig erscheinen. Andere Zellen sind in dieser homogenen Masse aufgegangen, ihre Kerne liegen zum Teil vereinzelt an

der Peripherie, zum Teil bilden sie grosse Kernhaufen daselbst. Diese regressive Metamorphose der Epithelien nimmt nach der Tiefe immer mehr zu; die homogenen Massen fliessen mehr und mehr zu grösseren Strängen und Feldern zusammen, in denen keine Zelleiber, keine Kerne mehr nachzuweisen sind. Dafür treten massenhaft, die Kernfärbemittel stark annehmende Schollen auf von verschiedenster Grösse und Gestalt. Bald erscheinen uns dieselben als gewaltige Kerne mit Chromatinnetz und Kernkörperchen, bald als grosse Kernhaufen; wieder andere zeigen undeutliche Konturen, als würden sie von der Peripherie aus einer Auflösung unterliegen. Im Gegensatz dazu beobachten wir wieder solche Schollen mit Vakuolenbildung im Zentrum.

Die Frage nach der Entstehung dieser Schollen ist nicht leicht zu beantworten, habe ich doch in der einschlägigen Literatur nichts Derartiges finden können. Am meisten wahrscheinlich scheint mir ihre Zusammensetzung aus Kernbestandteilen, da sie bei den verschiedensten angewandten Färbemethoden immer die Kernfärbemittel intensiv aufnahmen; auch lässt sich nachweisen, dass diese Schollen erst dann auftreten, wenn die Epithelveränderungen so tiefgreifend sind, dass es zu den oben beschriebenen Kernanhäufungen kommt.

Neben dieser Art der Umwandlung des Epithels geht noch eine zweite einher, allerdings von ganz untergeordneter Bedeutung, nämlich die der kleinzystischen Degeneration.

In den noch weniger stark umgewandelten Epithelsträngen bilden platte konzentrisch angeordnete Zellen die äussere Umgrenzung dieser kleinen Zystchen, während dieselben später nur noch als meist kreisrunde, bläschenförmige Hohlräume in der homogenisierten Zellmasse erscheinen und erst mit Lupenvergrösserung erkannt werden.

In den zentralen Partien der grösseren Epithelzüge ist es zu ausgedehnter Nekrose gekommen; an Stelle der oben erwähnten, stark gefärbten Schollen sind krümmelige Kalkmassen getreten, welche sich [illegible] prächtig darstellen lassen. In der Hauptmasse des Tumors scheint jede Zelltätigkeit vollständig erloschen, lassen sich doch überhaupt keine unveränderten Epithelien mehr nachweisen. Abb. 5 u. 6 Tafel 3.

In den peripheren Teilen dagegen spielen proliferationstüchtige polygonale Epithelzellen eine hervorragende Rolle, sie sind es vermutlich, welche die Vergrösserung des Tumors besorgen. So treffen wir an einigen Präparaten (welche mit denen aus dem pathologisch-anatomischen Institut beschriebenen übereinstimmen) direkt unter der bindegewebigen Umhüllung eine Unzahl epithelialer Zellstränge und Zellinseln im Stroma

eingelagert. Abb. 3 Tafel 2. Dieselben treten nicht etwa in einförmiger Weise auf, sondern weisen die verschiedensten Formen und Grössen auf; bald sind es mächtige Zellkomplexe von wenig Bindegewebe umsäumt, bald nur kleine runde Zellnester oder einfache Zellreihen, über welche das bindegewebige Stroma stark prävaliert. In manchen dieser Zellstränge beobachtet man konzentrisch geschichtete Kalkkugeln. Nach der Art ihres Vorkommens und nach den Veränderungen der sie umgebenden Epithelien zu schliessen, scheinen diese Kugeln aus Epithelzellen hervorgegangen zu sein. Ähnlich den peripheren Lagen der Kankroidhornperlen beginnen sich die Epithelien zu schichten; sie legen sich in Form konzentrischer Ringe aneinander; das Protoplasma der einzelnen Zellen scheint zu einer homogenen Masse zusammenzufliessen, welche später verkalkt. Die Kerne verlieren bei diesem Umwandlungsprozess ihre ursprüngliche Gestalt, sie werden grösser und blässer, der Nukleolus wird deutlich sichtbar, bis sie schliesslich in der homogenisierten Masse spurlos aufgehen.

Die Mehrzahl dieser Kalkkugeln liegen isoliert im Bindegewebe, ohne allen Zusammenhang mit Epithelien. Die Vermutung liegt nahe, dass dieselben aus vollkommen umgewandelten Epithelnestern hervorgegangen sind. In dieser Annahme werden wir bestärkt durch folgende Beobachtung:

Einige Kalkkugeln sind nur noch von einer einfachen Epithelzellreihe umgeben; werden nun diese wenigen zum Teil schon stark veränderten Epithelzellen in den Verkalkungsprozess einbezogen, so erhalten wir diese isoliert im Stroma liegenden Verkalkungsherde. Auch in diesen Schnitten treffen wir häufig grössere Bezirke völliger Gewebsnekrose; in dieser strukturlosen, verkalkten Masse sind dann die oben beschriebenen Kalkkugeln zu grossen Haufen dicht zusammengedrängt.

So mannigfach die Veränderungen an den Epithelien sind, so mannigfache Verschiedenheiten bietet selbst das bindegewebige Stroma in seiner Struktur; bald finden wir dasselbe feinfaserig, fi[illegible] durch zahlreiche Übergänge hindurch zu einer strukturlosen [illegible] Substanz umgewandelt.

Auffallend ist die Gefässarmut dieses Tu[illegible]ors; besonders in zentralen Partien sind Gefässe äusserst spärlich [illegible]anden, reichlicher finden sich dieselben an der Peripherie direkt [illegible] Umhüllung. An einigen Stellen der Periph[illegible] eingebettet zierliche Knochenbälkchen, welch[illegible]on schön[illegible] umsäumt werden. Abb. 3 u. 4 Tafel 2. Hier s[illegible] gefässe reichlicher und die Epithelstränge zei[illegible]

rungen. Zu erwähnen sind noch die kleinzelligen Infiltrationen, welche überall im Stroma nachzuweisen sind, besonders gegen die Epithelkomplexe zu; vielleicht handelt es sich hier auch, wie es Borst für Karzinome annimmt, teils um lymphozytäre Infiltration, teils um kleinzellige Wucherung von Bindegewebszellen.

Untersuchungsbefund des retinierten Zahnes: Der einige Monate vor der Operation aus dem Tumor entfernte retinierte Zahn zeigt die typische vierhöckerige Krone des zweiten unteren Molaren. Ausser einigen leichten Schmelzhypoplasien und stark ausgebildetem Foramen coecum weist die Krone nichts Besonderes auf, dagegen sehen wir an Stelle der normalen zwei Wurzeln, dieselben zu einem knolligen, monströsen Wurzelstock verschmolzen. Die vereinigten Wurzelspitzen sind im rechten Winkel distalwärts abgebogen. Der ganzen Zahnoberfläche (dem Kronen- als auch dem Wurzelteil) haften warzige Kalkkonkremente ziemlich fest an; in organischer Verbindung mit den Zahnsubstanzen stehen sie jedoch nicht und zeigen im übrigen die gleiche Beschaffenheit wie diejenigen Kalkbildungen, die sich aus dem Tumorgewebe einzeln isolieren lassen. Am Längsschnitt des Zahnes fällt uns das geringe Volumen der Pulpakammer auf, auch hat es den Anschein, als seien die sehr engen Wurzelkanälchen spitzenwärts vollständig obliteriert. An einem Dünnschliff längs des Wurzelteiles zeigt das Dentin beider Wurzeln ausser einiger umschriebener Unregelmässigkeiten im Verlauf der Dentinkanälchen nichts Besonderes.

Das Dentin, das am Aufbau der normalen Wurzeln den Hauptanteil hat und für die Form und Grösse derselben bestimmend ist, kam am vorliegenden Zahn zu völlig normaler Anlage; denn, sehen wir von jeglicher Zementbildung ab, so haben die Wurzeln normale Grösse und Form, auch ihr Abstand entspricht dem durchschnittlichen Befund zweiter unterer Molaren, nur die eine Wurzel ist an der Spitze abnorm scharf abgebogen. Das Zement einzig bedingt die monströse Veränderung des [illegible]es dadurch, dass es in mächtigen, lamellösen Lagen die [illegible]rzeln umlagert und zu einem knolligen Gebilde verbindet. Wann diese abnorme Zementanlagerung stattgefunden hat, lässt sich an diesem Zahne nicht mit Bestimmtheit nachweisen. Doch scheint mir die Annahme wahrscheinlicher, dass schon bei der primären Zement[illegible]esetzt habe; zeigen doch die einzelnen, angeFarbe, noch in Zementkörperchenzahl wesentbiede, was [illegible]u erwarten hätten bei später erfolgter Anlage-[illegible]ahn im Kiefer retiniert blieb, ist auch Beweis dafür, [illegible]ligen Entwickelung des Zahnes abnorme Vor-

gänge in der Umgebung desselben den normalen Durchbruchmechanismus störten.

Geschwulstgenese unter Berücksichtigung der Literatur: Diese Überlegungen sind natürlich nicht ohne Bedeutung für die Geschwulstgenese; werden doch in der Literatur viele dieser zentralen Epitheliome genetisch auf Entwickelungsstörungen der Zähne zurückgeführt. Je nach dem Grade der Entwickelung, der den Tumor veranlassenden Zahnanlage, kommt es zu den mannigfaltigsten Gebilden, welche aber alle die zentrale Lage im Kiefer und den ausgeprägt epithelialen Charakter gemeinsam haben.

Von jeher erregte die Frage über die Herkunft des Epithels im Inneren der Kiefer das Hauptinteresse der Autoren und wurde sehr verschieden beantwortet.

So war angenommen worden, dass bei der Bildung des Kiefers durch einen Error loci ein Stückchen des äusseren Keimblattes in ersteren eingestülpt worden sei, was den Mutterboden für den Tumor abgegeben habe.

Weiterhin wurden das Schleimhautepithel und die Drüsen der Mundhöhle als Ausgangspunkt der Geschwulst angenommen.

Einen Schritt weiter ging Falkson, indem er die Vermutung aussprach, dass das Epithel im Kieferinnern durch Wucherungen der epithelialen Elemente des Schmelzorganes hervorgegangen sein könnte. Er liess sich von der Überlegung leiten, dass keine anderen Epithelien im Kieferinnern vorhanden sind, die den Ausgangspunkt dieser Tumoren hätten bilden können; auch führte ihn die auffallende Ähnlichkeit der Epithelkomplexe seines Tumors mit dem embryonalen Schmelzorgan zu seiner Auffassung. Falkeson bemerkt noch ausdrücklich, dass es nicht nötig sei, dass das ganze Schmelzorgan durch Wucherung zur Geschwulstbildung Anlass geben brauche, eine abnorme Ausstülpung genüge schon vollständig. Falkeson kam mit dieser Annahme [illegible] einige Jahre später mitgeteilten Theorie von Malassez aus[illegible] nahe, welche am meisten Anerkennung gefunden hat [illegible] gehend studierter anatomischer Grundlage fusst.

Malassez wies nach, dass die Zahnleiste ni[illegible] nur die Anlage der Milchzähne und der bleibenden Zähne bil[illegible] auch noch weitere, normal nicht zur Entwickelung ko[illegible] Epithelsprossen, welche er bei 2½ bis sechs Monate alten [illegible]oten als no[illegible] Befund antraf. Überraschenderweise persistieren di[illegible]se Epi[illegible] der Wurzelhaut der Zähne Erwachsener als isolierte [illegible]ter — débris épithéliaux paradentaires — von den versch[illegible]den [illegible]ormen. Teils

sind es ovale, kugelige Haufen, teils treten sie auf in langen Zügen, die sich oftmals teilen; stets sind sie solide. Die einzelnen Zellen zeigen polyedrische Form, besitzen einen kleinen Zelleib und relativ grossen Kern; sie grenzen fest aneinander und lassen keine Zwischensubstanz nachweisen. Die grösseren Zellnester besitzen oft eine Einfassung von zylindrischen Zellen.

Auf dem Vorhandensein dieser epithelialen Überreste beruhen nun nach Malassez sämtliche epithelialen zentralen Kiefertumoren, welche die verschiedensten Formen annehmen können, je nach der Differenzierung dieser Epithelien, je nach der Verschiedenartigkeit und der zeitlichen Einwirkung des die Neubildung anregenden Reizes.

Doch blieb es nicht bei diesen Erklärungsversuchen, weitere Fortschritte der Entwickelungslehre brachten auch tiefere Aufschlüsse über die Herkunft der Epithelien in der Wurzelhaut der Zähne. von Brunn konnte nämlich nachweisen, dass, nachdem die Zahnkrone gebildet ist, die Epithelien des Schmelzorganes schlauchförmig in die Tiefe dringen, die künftige Wurzel in Form und Länge genau bestimmend. Der Bindegewebszapfen in dieser Epithelscheide bildet sich um in Pulpagewebe, an die Peripherie desselben legen sich Odontoblasten. Nachdem nun die Wurzel verknöchert, ist die solide Epithelscheide der führenden Rolle als Formgeber enthoben; sie wird teilweise durchbrochen und resorbiert, teilweise persistiert sie in Form kleiner Zellnester.

Diese Reste der von Brunnschen Epithelscheide identifizierte Witzel mit den Malassezschen „débris épithéliaux paradentaires", eine Annahme, die allgemeine Anerkennung fand.

Fischer hat sich nun noch in den letzten Jahren mit der Entwickelung dieser Zellgruppen eingehend beschäftigt. Durch Untersuchung zahlreicher menschlicher wie tierischer Zähne entdeckte er ein über die gesamte Wurzelfläche ausgespanntes bald eng-, bald weitmaschiges Epithelnetz. „In unregelmässiger Verteilung sind grössere Epithelnester wie [illegible] des Maschennetzes zwischen den feinsten Zügen eingewebt, und [illegible] deutlich, die Malassez bei seinen Untersuchungen als [illegible] paradentaires' vorfand". Des weiteren stellt Fischer fest, dass d[illegible]helnetz konstant mit dem Mundepithel in Verbindung steht, was f[illegible] hwulstgenese nach seiner Ansicht von grosser Bedeutung ist, [illegible] Epithelnester durch ihren Zusammenhang mit der M[illegible]hleimhaut die Regenerationskraft bewahrt haben.

[illegible] sind [illegible] in der Literatur eine stattliche Zahl von odontogenen [illegible]rtumoren aufgeführt, bei denen der Zusammenhang der Tumorep[illegible]elien mit dem Schleimhautepithel sicher festgestellt ist;

doch keiner der neueren Autoren die nach Fischers Publikation veröffentlichten, hat sich, meines Wissens, dessen Arbeit zunutzen gemacht. So kommt es, dass noch bei den neuesten Abhandlungen über diese Kiefertumoren der Zusammenhang der Tumorepithelien mit dem Schleimhautepithel als zufällige Befunde hingestellt werden oder das Schleimhautepithel als alleinige Geschwulstmatrix angesehen wird.

Es waren hauptsächlich Büchtemann, Eve, Heath, Bayer, von Bakay, welche den Zusammenhang der Tumorepithelien mit dem Schleimhautepithel erkannten und letztere als Tumormatrix bezeichneten.

Büchtemann meint, dass die Schleimhaut Fortsätze in die Tiefe sende, und dass dieselben wieder weitere Fortsätze ausschicken, welche dann abgeschnürt weiterwuchern, um später den verschiedensten Veränderungen zu unterliegen.

Eve beobachtete an jener Stelle, wo die Zähne herausfielen, unzählige Schleimhautpapillen, welche sich ohne Unterbrechung in die Epithelalveolen weiter verbreiteten, aus welchen die Geschwulst selbst bestand.

In dem von v. Bakay beschriebenen Fall dringen die den Tumor aufbauenden epithelialen Zellstränge von der Schleimhaut aus sich dentritisch verzweigend in die Tiefe vor. In den tiefer liegenden Teilen verändern sich die Zellstränge einigermassen, da ihre äusseren begrenzenden Epithelien zylindrisch werden und in den inneren Zellen Vakuolen entstehen. v. Bakay bemerkt noch besonders, dass diese Veränderungen an einigen Stellen sich bereits schon an den von der Schleimhaut ausgehenden Alveolen vorfinden. Aus diesem Befunde und demjenigen älterer Autoren sieht sich v. Bakay veranlasst, die Mundschleimhaut als alleinigen Ausgangspunkt dieser zentralen Epitheliome zu bezeichnen. Er bestreitet deshalb auch den genetischen Zusammenhang jener, dem fötalen Schmelzorgan gleichenden Zellenkomplexe (welche in den meisten zentralen Kieferepitheliomen in grosser Zahl beobachtet werden) mit dem Zahnsystem.

Bekanntlich entspricht die Anordnung und Form der den epithelialen Strängen der meisten zentralen Kiefertumoren durchaus derjenigen in dem normalen fötalen Schmelzorgane. So vergleicht der grösste Teil der Autoren die Zylinderzellen, welche häufig die Epithelzapfen umsäumen mit denjenigen der inneren bzw. äusseren Schmelzmembran; das polygonale Epithel mit dem Stratum intermedium (Waldeyer) die sternförmiger Zellen mit dem Gewebe der Schmelzpulpa.

v. Bakay behauptet nun auf Grund seiner Beobachtungen, „dass hier nur von einer Ähnlichkeit, nicht aber von einer Identität die Rede

sein kann." Die Ähnlichkeit kommt durch die verschiedenen Grade der Degenerationsvorgänge zustande. — Wenn diese von v. Bakay vertretene Anschauung für viele Fälle auch zutreffen mag, so darf sie sicherlich nicht in seinem Sinne verallgemeinert werden. Alle jene Bildungen, in welchen zahlreiche Zähnchen und Zahnrudimente angetroffen werden, müssen wir notgedrungen auf Entwickelungsstörungen ganzer Zahnfollikel oder einzelner seiner Bestandteile zurückführen. Andererseits ist es auffallend, dass doch relativ recht selten Schmelzbildung beobachtet wurde, obwohl es in diesen Tumoren meist zu unendlich vielen Bildungen solcher Schmelzorgane kommt. In vielen anderen dieser Tumoren, welche zweifellos vom Zahnsystem ihren Ausgang genommen, fehlen diese „Schmelzorgane" vollkommen oder treten nur vereinzelt auf; so scheinen in unserem Falle die Degenerationsvorgänge an den Epithelsträngen in so frühem Entwickelungsstadium eingesetzt zu haben, dass es nicht mehr zu den Übergangsformen kommen konnte, welche die beschriebenen Schmelzorgane darstellen.

Bezüglich der Schleimhautgenese brauchen wir nach den Arbeiten von Fischer den extremen Standpunkt von v. Bakay nicht einzunehmen; denn die Beobachtungen des ersten Autors erklären uns auf das Ungezwungenste die Entstehung der meisten in der Literatur beschriebenen zentralen Kiefertumoren.

Deutung des vorliegenden Tumors: Auch im vorliegenden Tumor haben wir allem Anschein nach das von Fischer beschriebene Epithelnetz als Matrix des Geschwulstgewebes zu betrachten; liess sich doch an einigen Schnitten unzweideutig der Zusammenhang der Tumorepithelien mit dem Epithel der Mundschleimhaut nachweisen. Die Verbindung der beiden Epithelien ist zu auffallend, als dass man an ein Hineinwuchern der Tumorzellen in das Schleimhautepithel denken könnte. Auch spricht das feste, allseitige Anhaften von Gewebsfetzen an der Wurzel des extrahierten, retinierten Zahnes eher gegen eine blosse Umgebung einer von oben nach der Tiefe zu vordringenden Geschwulstmasse, wie wir es nach v. Bakays Auffassung annehmen müssten. Es scheint vielmehr, dass in unserem Falle das ganze den Zahn umfassende Epithelnetz in Wucherung geriet. Weshalb und unter welchen Bedingungen das normalerweise alle Zähne umspinnende Epithelnetz in Proliferation gerät, lässt sich schwer sagen.

Meist werden Traumen, Kieferfrakturen, Zahnextraktionen etc. als eigentliche Ursache der Geschwulstbildung beschuldigt. Zweifellos spielen diese eine nicht unbedeutende Rolle als auslösende Momente, doch ist auch hier in der Beurteilung Vorsicht geboten, wie vorliegender Fall

lehrt. Auch hier wurde eine Zahnextraktion beschuldigt, während sich der Tumor in Wirklichkeit um einen benachbarten retinierten Zahn ausbildete. Immerhin lässt sich auch hier das Trauma als auslösendes Agens nicht ohne weiteres von der Hand weisen; denn es liesse sich denken, dass durch die Entwickelungsstörung des Zahnes (welche sich in der monströsen Anbildung von Zement manifestierte) alle die übrig gebliebenen epithelialen Elemente in ihrem Gleichgewicht schon gestört waren und nur eines geringen äusseren Reizes, eines kleinen Traumas bedurften, um in Proliferation zu geraten.

Wahrscheinlich war es weniger der retinierte Zahn an und für sich, der in dieser abnormen Lagerung die ihn umgebenden Epithelien zur Wucherung reizte; denn wieviele retinierte Zähne lassen sich beobachten ohne jegliche Geschwulstbildung.

Interessant ist die Tatsache, dass das weibliche Geschlecht viel häufiger von Adamantinom befallen wird als das männliche. Das Durchschnittsverhältnis soll sich nach zahlreichen Statistiken auf 1 : 10 belaufen.

Auffällig ist auch die häufige Beteiligung des Unterkiefers gegenüber dem Oberkiefer. Diesen Unterschied wollte man sich erklären, einmal dadurch, dass die Adamantinome am Oberkiefer sich in die Highmorshöhle entwickeln, weshalb es nicht zu auffälligen Kieferauftreibungen kommt; anderseits nahm man an, dass dieselben häufig mit chronischem Empyem, Dermoid etc. verwechselt werden.

Erstere Behauptung widerlegt von Teubern durch die Tatsache, dass man bei den Zahnwurzelzysten, welche ja unter gleichen Bedingungen stehen, gerade eine Prädilektion des Oberkiefers festgestellt hat. In der Tat fand Witzel bei seiner Zusammenstellung von 105 Fällen von Wurzelzysten in der Literatur 76 im Oberkiefer und 29 im Unterkiefer. So wenig die Frage der Prädisposition beim weiblichen Geschlecht beantwortet ist, so wenig gelöst ist die Frage der Bevorzugung des Unterkiefers.

Durch die engen, verwandtschaftlichen Beziehungen all dieser zentralen Epitheliome ist es erklärlich, dass sich dieselben nicht in eng umschriebene Gruppen einteilen lassen, da viele Übergangsformen die scharfe Umgrenzung verunmöglichen.

Betreffs Einteilung dieser odontogenen epithelialen Kiefertumoren verweise ich auf Perthes, nur der Übersicht wegen seien hier die einzelnen Gruppen angeführt:

1. Wurzelzysten,
2. follikuläre Zahnzysten,

3. multilokulare Kystome der Kiefer,
4. gutartige, zentrale Epitheliome der Kiefer,
5. Odontome,
6. kongenitale Epuliden.

Einreihung des Tumors: Den beschriebenen Tumor müssen wir nach der von Perthes vorgeschlagenen Einteilung der odontogenen Geschwülste zu den „gutartigen, soliden, zentralen Epitheliomen der Kiefer" rechnen. — Da man beinahe in sämtlichen in der Literatur beschriebenen soliden Kiefertumoren Zystenbildung oder Anfänge zu dieser beobachtet, wurde von Fritsch der Vorschlag gemacht, in der Einteilung von Perthes die Scheidung in „multilokuläres Kystom" und „solides, zentrales Epitheliom" fallen zu lassen und dafür von einem „Adamantinom" im allgemeinen zu sprechen. Ist die Zystenbildung im Vordergrund von Adamantinoma cysticum; ist der solide Anteil vorherrschend wie in unserem Falle, von Adamantinoma solidum. Da diese Bezeichnungen bereits in der Literatur aufgenommen wurden, werde ich mich im folgenden auch an sie halten; bedeuten sie doch eine praktische Vereinfachung der Nomenklatur dieser Tumoren, die früher unter den verschiedensten Bezeichnungen beschrieben wurden. (Z. B. als zentrale Papillome, weiche Odontone etc.).

Diagnose: Die Diagnose der Adamantinome ist nicht immer leicht, besonders bei ihrem seltenen Auftreten und doch ist die richtige Diagnosestellung von grosser, praktischer Bedeutung, da schon wegen diesen gutartigen Kiefertumoren ganze Kieferhälften reseziert wurden.

In den klinischen Erscheinungen zeigen die meisten in der Literatur aufgeführten Fälle auffallende Übereinstimmung. Meist haben die Tumoren von unteren Molaren ihren Ausgang genommen (nur Bryk beobachtete einen solchen an unteren Schneidezähnen, als Ursache erwähnt er einen früher erfolgten Symphysenbruch der Mandibula). Deshalb nehmen sie in der Regel die Gegend des Unterkieferwinkels ein, ohne aber je das Kiefergelenk zu befallen, oder seine Bewegungen wesentlich zu hemmen. Den Patienten, welche meist im mittleren Alter stehen, pflegt in einer Reihe von Jahren der Kiefer aufgetrieben zu werden. Schmerzen können dabei ganz fehlen oder dumpfen Charakter besitzen, andererseits können heftige Schmerzen zum Teil neuralgischer Natur spontan auftreten, zu einer Zeit, wo der Tumor noch ganz in der Kiefermasse eingeschlossen liegt und bei äusserem Druck keine Schmerzhaftigkeit nachzuweisen ist. Diese Schmerzen gaben sicher häufig Veranlassung zur Extraktion benachbarter Zähne, welch Trauma dann als Geschwulstursache beschuldigt wurde. Bei weiterem Wachstum, das

sich besonders bei Adamantinoma solidum kaum merklich über Jahre erstreckt, wird der Kiefer aufgetrieben, die Zähne können auffallend locker werden und ausfallen; an der Schleimhaut, besonders auf der Höhe des Alveolarfortsatzes kann es zu Ulzerationen, zu Abszessen mit Kieferklemme kommen, so dass uns das Bild des „erschwerten Durchbruches des Weisheitszahnes" vorgetäuscht werden kann. Fehlte an betreffender Kieferstelle von jeher ein Zahn, so ist die Annahme gerechtfertigt, dass es sich wohl um einen mit der Zahnentwickelung im Zusammenhang stehenden Tumor handelt. Das Röntgenbild kann uns auch hier wertvolle Anhaltspunkte zur Diagnosestellung geben; hat doch schon Partsch vor der Röntgenära die einfache Durchleuchtung der Kiefer empfohlen, um bei erhöhter Transparenz auf zystisch entarteten Kiefer zu schliessen. Finden wir im Röntgenbild im Tumorgewebe einen Zahn oder nur Teile eines solchen (z. B. nur die Krone eingeschlossen), so liegt natürlich der Gedanke an eine odontogene Geschwulst nahe; die zystischen Formen werden wohl meist von den soliden zu unterscheiden sein.

Das Adamantinoma solidum wird vom eigentlichen Odontom in vielen Fällen im Röntgenbild schwerlich getrennt werden können, sind doch in der Literatur eigentliche Übergangsformen beschrieben und in Fällen ausgedehnter Verkalkung, — wie in dem meinigen, — gibt uns die Platte keinen Aufschluss über die Art des verkalkten Gewebes. — Differentialdiagnostisch kommen hauptsächlich die verwandten odontogenen Tumoren in Betracht. Die Follikularzysten werden, da sie recht seltene und fast nur im jugendlichen Alter vorkommende Tumoren darstellen, meist auszuschliessen sein; auch wird sich wohl ihr zystischer Charakter durch das Röntgenbild nachweisen lassen.

Die Wurzelzysten bevorzugen den Oberkiefer (wie früher schon erwähnt) im Gegensatz zum Adamantinom; Probepunktion und den Nachweis des „toten Zahnes" sichern uns die Diagnose.

Schwierig aber praktisch nicht von Bedeutung ist die Unterscheidung vom Odontom, das meist jugendliche Individuen befällt

Praktisch wichtig ist die Differentialdiagnose gegen[illegible] zentralen Kiefersarkom, welche nach Perthes ohne [illegible] pische Untersuchung eines problexzidierten Stückes meist nicht zu [illegible] ist, da diese Tumoren die Schleimhaut intakt lassen, in der Regel keine Schmerzen bereiten und auch den Kiefer (allerdings etwas ungleichmässig) auftreiben. Auch Drüsenschwellungen sollen durchaus nicht immer zu finden sein; andererseits beobachten wir diese in allen den Fällen von Adamantinomen, bei denen es zu irgendwelc[illegible]ion der

Schleimhautepitheldecke kam, welche zu entzündlichen Komplikationen führte.

Von den übrigen Tumoren kommen noch die zentralen Osteome, Fibrome und das Karzinom in Betracht; letzteres bevorzugt ausgesprochen den Oberkiefer, im Unterkiefer wurden aber auch schon Karzinome beschrieben, welche von der Mundschleimhaut aus in die Tiefe drangen, den Kiefer ohne augenfällige Ulzeration der Schleimhaut auftrieben und so den Eindruck einer rein zentralen Entstehung hervorriefen. Das sind aber ausserordentlich seltene Vorkommnisse, ausserdem wird uns das Alter, das rasche, infiltrierende Wachstum in Knochen und Weichteile und die schon in frühen Stadien fühlbare Drüsenmetastasen auf die Karzinomdiagnose führen. Ferner werden auch meist Aktinomykose, Tuberkulose und gummöse Periostitis des Kiefers durch genaue Anamnese auszuschliessen sein.

Prognose: Die Adamantinome sind durchaus gutartige Geschwülste; nie findet ein Übergreifen auf den Mundboden oder auf die Weichteile der Wange statt. Auch bestanden keine regionären Drüsenschwellungen in all den Fällen, in welchen der Tumor nicht nach der Mundhöhle perforiert war; war dies jedoch schon geschehen, so waren die Submaxillardrüsen geschwollen, zeigten aber mikroskopisch nur eine entzündliche Hyperplasie.

Metastasen wurden noch keine beobachtet, hingegen berichten einige Autoren von Rezidiven, welche aber mit Sicherheit auf unvollständige Entfernung der epithelialen Tumormassen zurückzuführen sind.

In vereinzelten Fällen (Eve, Tapie, Pertik) trat nach mehrfachem Rezidivieren maligne Entartung ein; vielleicht wirkten in diesen Fällen gerade die wiederholten operativen Eingriffe als Reize zur malignen Umbildung.

Andere Autoren nehmen an, dass es sich in diesen Fällen um von vornherein maligne Tumorbildungen handelt.

Das Allgemeinbefinden ist stets ungestört, das Kauen und Sprechen ist meist nicht behindert; doch kann das Adamantinoma cysticum im Gegensatz zum Adamantinoma solidum durch gewaltige Grösse für den Träger recht unangenehm werden. Die Prognose ist aber dennoch für die Adamantinoma im allgemeinen recht günstig zu stellen.

Zur Erklärung der Gutartigkeit dieser Tumoren wurde von einigen die Gefässarmut, welche den raschen Zellzerfall erkläre, geltend gemacht. Eine andere Erklärung fand man in der dem Schmelzepithel eigenen Neigung zum Zerfall, wie sie in jeder Schmelzpulpa in Erscheinung tritt.

Mit diesen Erklärungsversuchen ist allerdings der Kern der Sache

noch nicht getroffen: „das Lokalisiertbleiben der Geschwulst ohne infiltratives Wachstum, trotz eines lebhaft proliferierenden Charakters", wie von Teubern treffend bemerkt.

Therapie: Was die Therapie anbetrifft, so kann es sich nur um die operative Entfernung der Geschwulst handeln. Dabei ist das Lokalisiertbleiben und die Neigung zu Rezidiven dieser Tumoren bei dem operativen Vorgehen zu berücksichtigen.

In der Mehrzahl der Fälle wurde die befallene Kieferhälfte reseziert und exartikuliert, meist in der Annahme von Sarkom; diese Operationsmethode wird jetzt noch von einigen Operateuren empfohlen, so von Perthes bei multilokulärem Zystom, da diese Tumoren meist nicht allseitig abgekapselt seien.

Kinoshita hat in einer Abhandlung die operative Behandlung der Adamantinoma besonders berücksichtigt, so dass ich mir die Anführung all der angewandten Operationsmethoden im Hinweis auf erstere Arbeit ersparen kann. Im allgemeinen dürfen wir annehmen, dass in all den Fällen, in welchen der Kiefer noch nicht durch die Geschwulstmassen hochgradig zerstört ist, die auch in unserem Falle angewandte Methode: partielle Resektion weit im Gesunden mit Säge, Meissel bei Kontinuitätserhaltung die besten Resultate erzielen wird. Hauptsache ist nur, dass alle Geschwulstteile entfernt werden; um dies zu erreichen, kann in ausgedehnten Fällen allerdings die halbseitige Exartikulation nicht umgangen werden.

In neuester Zeit empfiehlt von Teubern, wenn immer möglich, keine reine Hemiexartikulation auszuführen, sondern das ergriffene Kieferteil erst hinter dem Eckzahn abzutrennen. Dadurch werde das Herabsinken des Kiefers nach der Gegenseite verhütet, ferner grössere Kau- und Beissfähigkeit erzielt, da ein wesentlicher Kieferteil für die Muskelansätze der operierten Wangenseite stehen bleibt. Natürlich muss diese Methode auch in kosmetischer Beziehung ein günstiges Resultat ergeben.

## Zusammenfassung.

Der beschriebene Tumor bietet in klinischer, wie histologischer Beziehung nichts wesentlich Neues. Bemerkenswert ist die frühzeitig einsetzende, ausgesprochene Epithelveränderung und die ausgedehnte Verkalkung; sonst zeigt die Geschwulst den Bau vieler Adamantinome.

Von grösserem Interesse aber ist die Betrachtung von pathologisch-ätiologischen Gesichtspunkten aus. Der direkte Zusammenhang des Tumorgewebes mit der Zahnanlage und der Zusammenhang d[illegible] Ge-

schwulstepithelien mit dem Mundschleimhautepithel bestimmten mich, das von Fischer an tierischen und menschlichen Zähnen nachgewiesene, normalerweise von der Gingiva aus die gesamte Wurzelfläche umschlingende Epithelnetz als Matrix des vorliegenden Tumors anzusehen.

Vermutlich haben alle jene odontogenen Kiefertumoren der Literatur, bei denen ein analoger Zusammenhang von Geschwulstepithel und Schleimhautepithel beobachtet wurde, gleiche Genese.

Die Epithelnester von Malassez und die Reste der von Brunnschen Epithelscheide sind als Teile des Epithelnetzes aufzufassen und verlieren als solche nicht ihre Bedeutung für die Entstehung der odontogenen Tumoren.

Zum Schlusse erfülle ich gerne die angenehme Pflicht, Herrn Professor de Quervain für das gütige Überlassen des Materials meinen verbindlichsten Dank auszusprechen, sowie auch Herrn Privatdozent Dr. Iselin für die liebenswürdige Unterstützung bei Abfassung der Arbeit und für die Anfertigung der Mikrophotographien.

## Literatur.

Allgayer, J., Über zentrale epitheliale Zysten des Unterkiefers. Bruns Beiträge II. 1886.

v. Bakay, L., Über die Entstehung der zentralen Epithelgeschwülste des Unterkiefers. Berlin. klin. Wochenschr. 1909. Nr. 13.

Becker, E, Zur Lehre der gutartigen Epithelgeschwülste der Kieferknochen. Arch. f. klin. Chir. 1894 Bd. 47.

Bennecke, Beitrag zur Kenntnis der zentralen epithelialen Kiefergeschwülste. Deutsche Zeitschr. f. Chir. 42. 1896.

Blümm, Über ein Adamantinom des Oberkiefers. Diss. Würzburg 1901.

Borst, Geschwulstlehre.

Bryk, Proliferierendes follikuläres Zahnkystom des Unterkiefers. Langenbecks Arch. f. Chir. Bd. 25.

Busch, Mitteilungen über einige Geschwülste. Berl. klin. Wochenschr. 1877. S. 178.

Büchtemann, Kystom des Unterkiefers. Arch. f. klin. Chir. Bd. 26.

Coyllos, Les adamantinomes. Annal. d. mal. d. neg. d. l'oreille et d. larynx. 1912. 3. 5.

Denecke, Beitrag zur Kenntnis der verkalkten Epitheliome. Diss. Berlin 1893.

Dernjinsky, Über einen epithelialen Tumor im Unterkiefer. Wiener klin. Wochenschrift 1890. 40 u. 41.

Dreuw und Rumpel, Zellformen in Granulomen. Virch. Arch. 200. 1910.

Lidesheim, Zylindrom. Diss. Leipzig 1909.

Ewetsky, Zur Zylindromfrage. Virch. Arch. 69.

Falkson, Zur Kenntnis der Kieferzysten. Virch. Arch. 76.

Fischer, G., Bau und Entwickelung der Mundhöhle.

Flaischlen, Psammokarzinom des Ovariums. Virch. Arch. 79.

Fritsch, K., Zur Kenntnis des Adamantinoma solidum et cysticum des Unterkiefers. Beitr. z. kl. Chir. 1908. Bd. 57, Heft 1.

Goebel, Über Kiefertumoren, deren Entstehung auf das Zahnsystem zurückzuführen ist. C. f. allg. Path. u. Anat. 8. 97.
Grosse, Zur Kasuistik der Zahnzysten. Langenbecks Arch. 1895. Bd. 51.
Haasler, Die Histogenese der Kiefergeschwülste. Arch. f. klin. Chir. 53.
Hildebrand, Beitrag zur Lehre von den durch abnorme Zahnentwickelung bedingten Kiefertumoren. Deutsche Zeitschr. f. Chir. Bd. 31.
Kinoshita, Über Adamantinome, insbesondere ihre operative Behandlung. Deutsche Zeitschr. f. Chir. 102.
Kolaczek, Ein zystisches Adenom des Unterkiefers. Arch. f. klin. Chir. Bd. 21 (1877).
Kossa, Nachweis von Kalk. Zieglers Beiträge. Bd. 29.
Krogius, Über die odontoplastischen Odontome. Arch f. klin. Chir. Bd. 50. Heft 2.
Kruse, Über die Entwickelung zystischer Geschwülste im Unterkiefer. Virch. Arch. Bd. 124.
Leefhelm, Ein Fall von Epitheliom des Unterkiefers nebst Bemerkungen über die Epitheliome der Kiefer im allgemeinen. Diss. Kiel 1902.
Lücke, Eingebalgte Epithelgeschwülste. Virch. Arch. 28.
Martens, Zur Kenntnis der Odontome. Charité-Annalen 1903. 27
Massin, Ein Fall von angeborenem Epitheliom, entstanden aus dem Schmelzorgan. Virch. Arch. 136.
Matsnoka, Beitrag zur Lehre von dem Adamantinom. Deutsche Zeitschr. f. Chir. 74. 1904.
Nasse, Verhandlungen der deutschen Gesellschaft für Chirurgie 1890.
Neumann, Unterkiefergeschwulst, bedingt durch Degeneration eines Zahnkeimes. Arch. f. klin. Chirurgie. 9.
v. Noorden, Verkalktes Epitheliom. Bruns Beiträge. 3.
Perthes, Die Verletzungen und Krankheiten der Kiefer. Deutsche Chirurgie. Lief. 33 a, 1907.
Pinkus, Das zentrale Zystadenom der Kiefer. Arch. f. klin. Chir. 1904. Bd. 72.
Ribbert, Entstehung der Geschwülste.
Derselbe, Das Karzinom des Menschen.
Richrath, Zylindrom. Diss.
Rodin, Über Kieferzysten. Diss. Halle 1912.
Seitz, Zylindrome der Kopfhaut. Diss. München 1898.
Stöltzner, Über Metallfärbung von verkalkten Gewebsteilen. Virch. Arch. 180 (1903).
Schümann, Über einen Fall von Odontom am Unterkiefer nebst einer Übersicht über die vom Zahnsystem ausgehenden Kiefergeschwülste. Diss. Leipzig. 1905.
Trzebicky, Zeitschr. f. Heilkunde 6. 1885.
Frh. v. Teubern, Über das Adamantinom. Diss. Leipzig 1912.

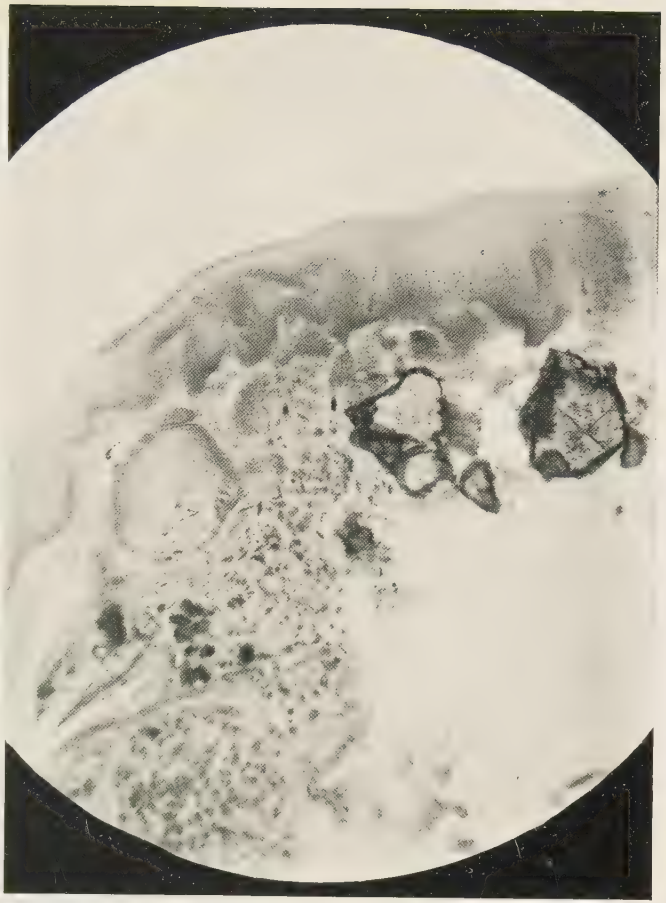

Abb. 1. Mundschleimhaut und Tumorgewebe.

Links oben glockenförmiger Fortsatz des Mundschleimhautepithels (in diesem Schnitte tiefer getroffen, an anderen Schnitten ist der Zusammenhang mit der Schleimhautepitheldecke vollständig). Die Epithelien zeigen die tumorwärts zunehmende regressive Umwandlung. Rechts oben grössere Kalkkrümmel, etwas kleinere in grösserer Anzahl links unten.

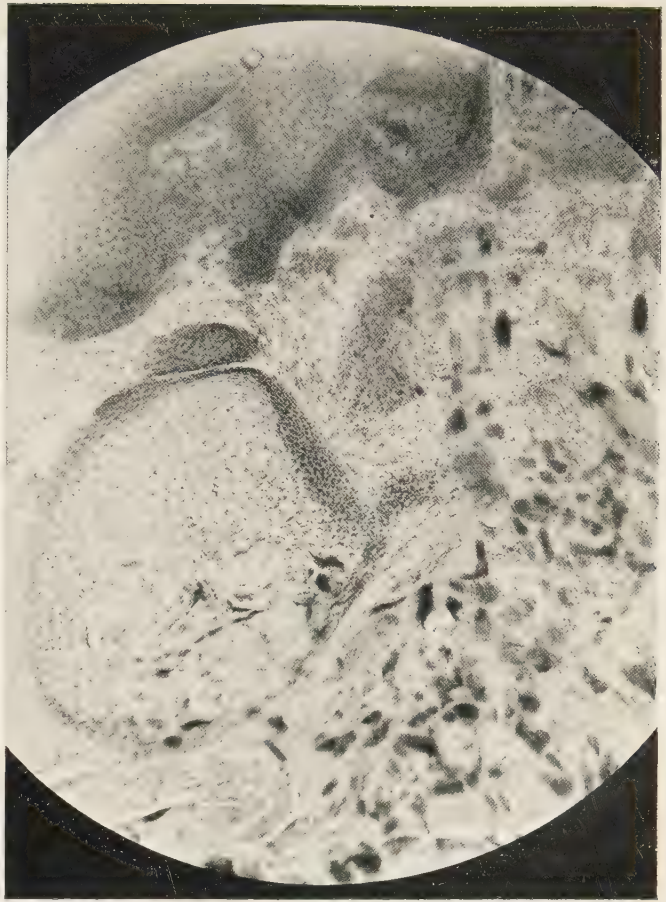

Abb. 2. Detail aus Abb. 1.

Der Mundschleimhautfortsatz links unten zeigt die zunehmende Umwandlung der Epithelien. Rechts unten sind die einzelnen Epithelzellen nicht mehr zu erkennen; an gleicher Stelle Auftreten der die Kernfärbemittel intensiv aufnehmenden Schollen.

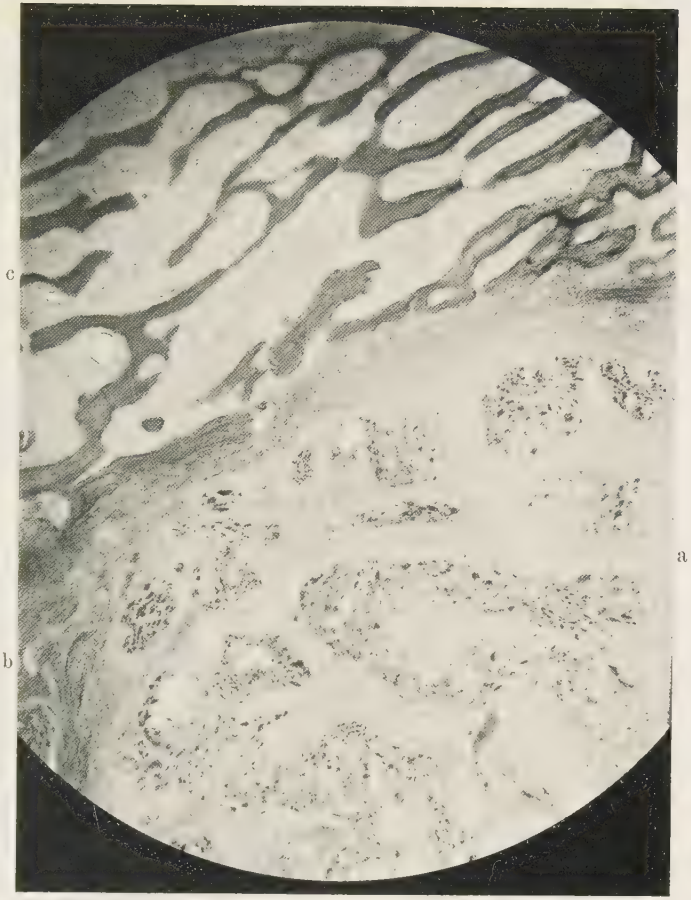


Abb. 3. Tumorgrenze. Schwache Vergrösserung.

a Tumorzellen überall in regressiver Umwandlung.
b Bindegewebskapsel des Tumors.
c Knochenbälkchen.

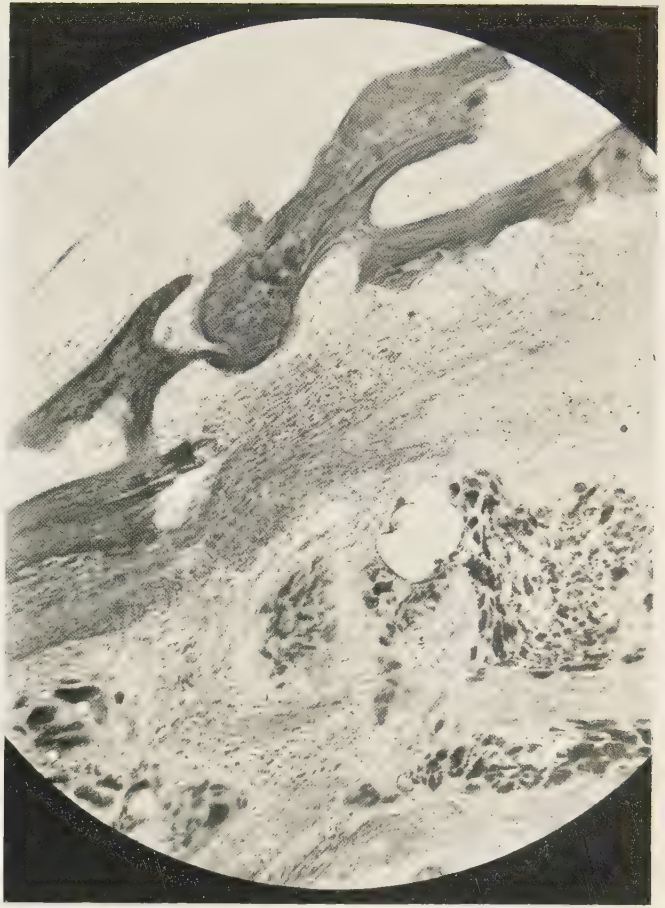


Abb. 4. Dasselbe Präparat. Starke Vergrösserung.

Die Knochenbälkchen zeigen tumorwärts Knochenabbau, auf der anderen Seite sind sie von Osteoblasten umsäumt. In einem Epithelzellstrang beginnende kleinzystische Umwandlung.

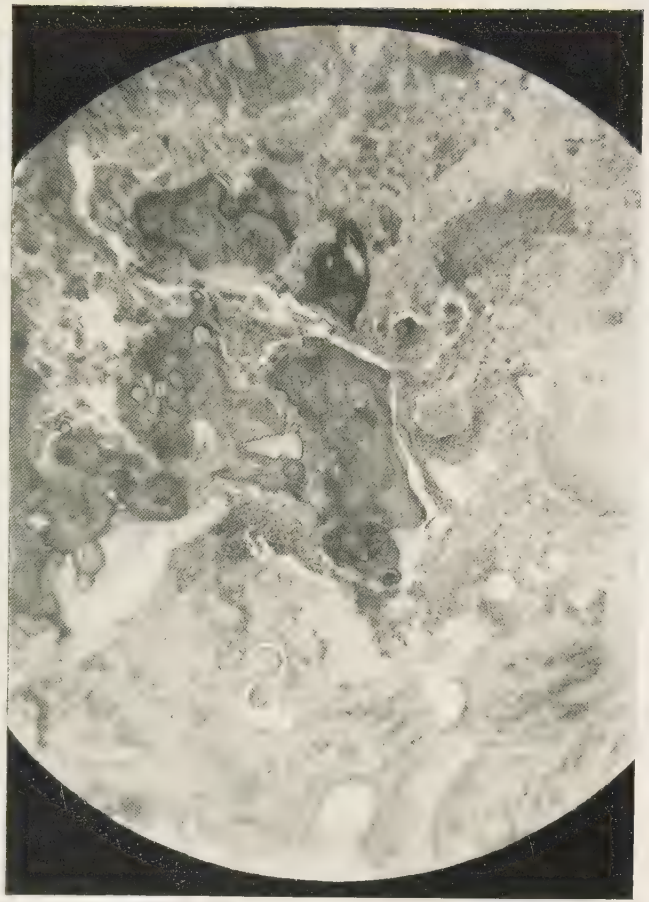

Abb. 5. Zentrum des Tumors.

Ausgedehnte Verkalkungsherde. Im Stroma, sowie in der strukturlosen Kalkmasse zahlreiche konzentrisch geschichtete Kalkkugeln.

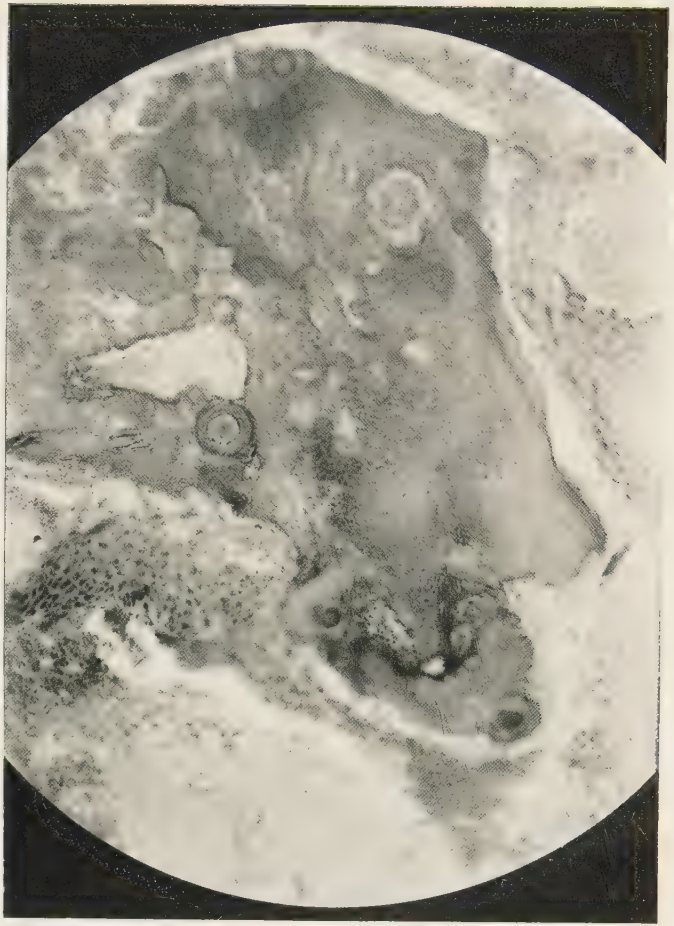

Abb 6. Detail aus Abb. 5.

Links unten Epithelnest, darüber am Rande einer Kalkmasse eine geschichtete Kalkkugel.

Röntgenbild.

Arthur Herkert, Adamantinoma solidum.